

ABORDAJE QUIRÚRGICO ORTODONCICO DE CANINOS SUPERIORES RETENIDOS. PRESENTACIÓN DE UN CASO

Autor: MSc. Dra. Rosa Massón Barceló. Profesora auxiliar y consultante, especialista de II grado de ortodoncia, facultad de Estomatología "Raúl González Sánchez". Universidad médica de la habana, cuba. masson@infomed.sld.cu

Coautores: Dra. Adriana M. Lorenzo Uribaz, Ana maría ríos paz, MSc. Lic. Zulema Ochoa Rodríguez

RESUMEN

Introducción: Cuando existe la retención de los caninos superiores es importante llevarlos dentro del arco dentario, por razones funcionales y de estética. El diagnóstico precoz de esta anomalía es fundamental para el correcto desarrollo de la dentición y oclusión. El manejo ortodóncico puede ser muy complejo y requiere de un cuidadoso y bien planeado abordaje interdisciplinario. **Objetivo:** Mostrar a través del tratamiento ortodóncico-quirúrgico la colocación del canino superior retenido en su posición normal. **Presentación del caso:** Se muestra la secuencia de una paciente de 13 años con necesidad de intervención quirúrgica y tracción ortodóncica. Se decide aplicar tratamiento ortodóncico-quirúrgico del 23 para lograr llevarlo al arco en dirección ocluso-distal. Se logró llevar al arco dentario el 23 retenido en posición mesioangular sobre la raíz del incisivo lateral de esa hemiarcada dentaria. Se muestra la secuencia del movimiento dentario a través de radiografías periapicales. **Conclusiones:** Los caninos permanentes superiores retenidos tienen múltiples causas pero el diagnóstico se hace siempre a través de la interacción de los datos clínicos y radiográficos. El tratamiento se realizó de forma multidisciplinaria de acuerdo con la localización y severidad de la retención.

Palabras clave: caninos superiores retenidos, tratamiento ortodóncico-quirúrgico, tracción ortodóncica.

INTRODUCCIÓN

Los caninos permanentes superiores son de gran importancia en la dentición humana, conviene destacar su importancia funcional, al ser dientes muy fuertes en el arco permiten desgarrar los alimentos en la masticación además de ser indispensables para los movimientos de lateralidad, protegiendo la articulación temporomandibular ¹.

Mucho tiempo se especuló que los caninos maxilares tenían un trayecto más tortuoso que cualquier otro diente para su erupción y que esta situación estaba relacionada con tres factores: el tiempo requerido para su desarrollo, la posición cambiante durante su desarrollo y la distancia que recorre en su vía de erupción.

El germen de este canino, se forma a los 4 ó 5 meses postnatal, lateral a la fosa piriforme, en una posición muy alta, en la pared anterior del antro nasal, por debajo de la órbita, se encuentra en posición apical, distal y palatina a la raíz del canino temporario. A los 3 años, se ubica debajo de la órbita, entre cavidad nasal y seno maxilar. A los 6 años, la cúspide del canino está a nivel del piso nasal, lingualmente al ápice de la raíz del canino primario. Luego se ubica por distal de la raíz del incisivo lateral permanente y éste le sirve de guía para su erupción ^{2,3}.

Inicialmente las coronas de los caninos se dirigen en forma oblicua hacia mesial, hacia las raíces de los laterales, lo que produce la inclinación hacia distal de la coronas de estos y las raíces hacia mesial, movimiento que no siempre se corrige solo. Aproximadamente a los 8 años, los caninos deberían enderezarse para tomar la senda de erupción adecuada, corrigiéndose la posición de los laterales, en ese momento parece que toman una posición más vertical, sin embargo, frecuentemente erupciona dentro de la cavidad bucal con una inclinación mesial marcada. El canino debe erupcionar alrededor de los 11 años de edad y su raíz queda formada a los 13 años de edad. Su trayectoria eruptiva por ser más demorada que la de los otros dientes predispone a interferencias que pueden llevar a su retención y/o impactación ^{2,3}.

Su incidencia en la población es del 1 a 2 % siendo más frecuente por palatino que por vestibular. Entre el 60 a 80 % de los casos, las retenciones acontecen por palatino ⁴. Bishara ⁵ afirma que el 8% de todos los caninos impactados son bilaterales y que la frecuencia de impactaciones es dos veces más común en mujeres.

El diagnóstico precoz, la intercepción oportuna y un tratamiento multidisciplinario apropiado hacen posible que un canino maxilar impactado pueda ser reposicionado en el lugar que le corresponde dentro del arco dentario, de ahí la importancia que los clínicos le han dado a este tema.

Bishara ⁵ clasifica las posibles causas para la impactación de los caninos superiores permanentes en:

1-Generales: Deficiencias endocrinas, enfermedades febriles e irradiaciones.

2-Locales: Discrepancia negativa entre la longitud del arco y el tamaño de los dientes, pérdida precoz del canino primario con la falta de espacio en el arco, posición anormal del germen dental, fisura alveolar, anquilosis, formación quística o neoplásica, odontoma, o dientes supernumerarios, laceración de la raíz, iatrogenia (movimiento incorrecto del incisivo lateral adyacente) e idiopáticas o causas desconocidas. Becker (6) sugiere que la raíz del incisivo lateral serviría de guía para la erupción normal del canino y en su ausencia, la erupción del mismo ocurriría por el lado palatino. Jacoby ⁷ afirma que la falta de espacio en el arco está más relacionada con la retención de los caninos por vestibular en el 83% de los casos mientras que 85% de los caninos retenidos por palatino poseen espacio suficiente en el arco. Peck y col. ⁸ sugieren que la impactación de los caninos superiores sería de orden genético por la existencia de antecedentes familiares.

La extracción del canino está generalmente contraindicada a excepción de que estuviera anquilosado debido a que puede complicar y comprometer los resultados del tratamiento ortodóncico, privando al paciente de una oclusión funcional, o cuando se encuentre en una posición muy engorrosa para su tracción poniendo en riesgo la vitalidad de los dientes vecinos.

El objetivo es Mostrar a través del tratamiento ortodóncico-quirúrgico la colocación del canino superior retenido en su posición normal.

PRESENTACIÓN DEL CASO

Paciente D.O.S femenina, blanca de 10 años que acude a consulta en Abril del 2008 con un Síndrome de clase I y diastemas superiores (Patrón del Patito Feo) que se corrobora al realizar RX panorámica. La paciente presentaba una disfunción lingual por lo que se determina por la edad tratarla con mioterapia y

se le indica un aparato tipo Hawley con rejilla para el control de la lengua. La condición de los caninos superiores permanentes se mantiene en control de brote a la expectativa por la edad de la paciente para su evolución en posteriores consultas.Figura 1.

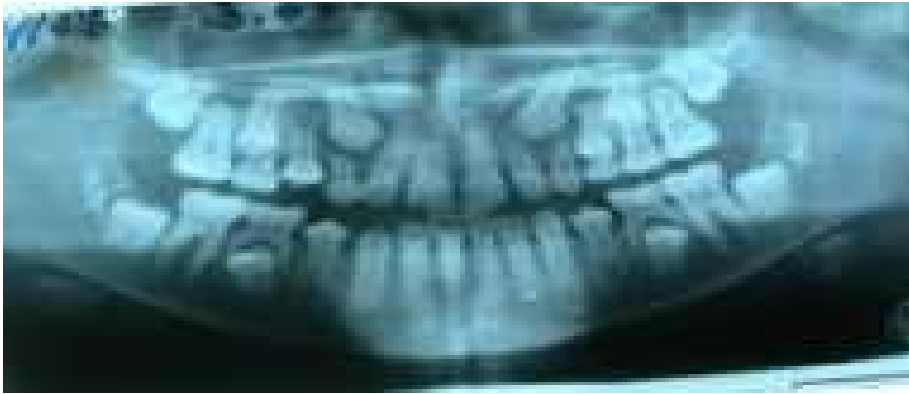

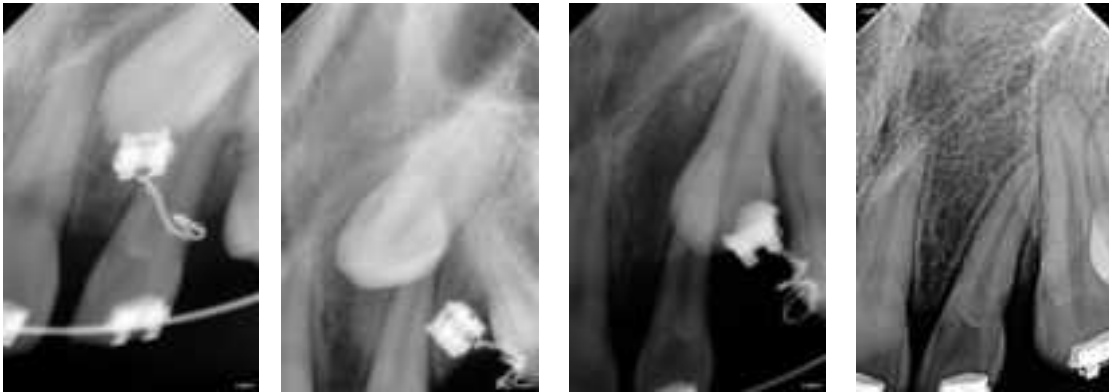
Figura 1. Control de brote.

En Enero del 2010 la paciente aún presenta los caninos temporales, sin signos de exfoliación aparente, se realiza un nuevo control radiográfico con un nuevo RX panorámica y se observa que el 13 se encuentra en buena posición mientras que el 23 se encuentra retenido en una posición mesioangular sobre la raíz del incisivo lateral de esa hemiarcada dentaria. Figura 2. Se determina realizar la técnica RX periapical de Paralaje para determinar la localización del canino.

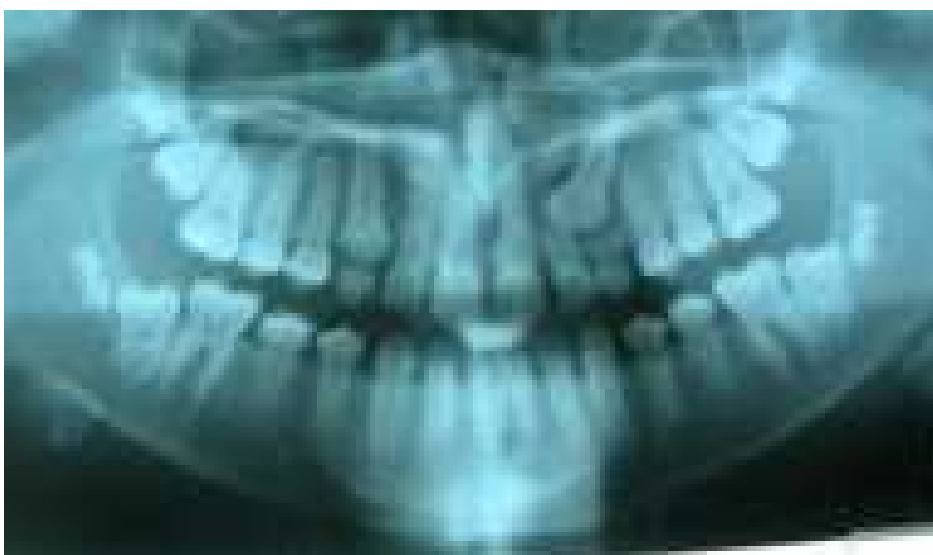

Figura 2. 23 se encuentra retenido en una posición mesioangular sobre la raíz del incisivo lateral de esa hemiarcada dentaria.

Se decide comenzar tratamiento **ORTODONCICO- QUIRURGICO** colocando técnica fija y realizando exodoncia de los caninos superiores temporales para el brote del 13 y el proceder quirúrgico del 23 para lograr llevarlo al arco con una componente de tracción en dirección oclusal y distal. Figuras 3, 4, 5 y 6.



Figuras 3, 4, 5 y 6. Secuencia de tratamiento **ORTODONCICO- QUIRURGICO**.

Durante la evolución del caso se detectó que el brackets del 23 se desprende en diciembre del 2011 (Figura 4), por lo que fue necesario el descapuchamiento y la nueva colocación del mismo para lograr la tracción mecánica del canino. Una vez que el canino brotó se reposicionó el brackets del 23 y se cambió el arco a un arco más ligero de niti térmico 0.015 para completar el nivelado y alineamiento en el arco dental.

Cuando se logró este objetivo se procedió al cierre de los espacios que persistían. Figuras 7, 8, 9 y 10.

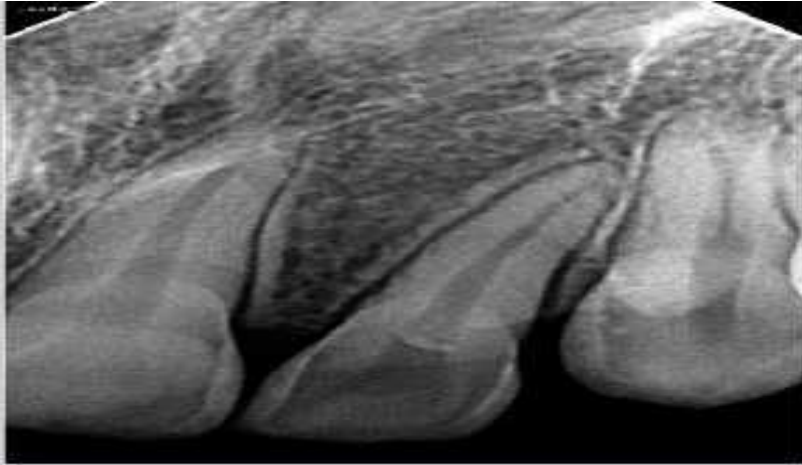


Figura 7 RX periapical al finalizar el tratamiento.

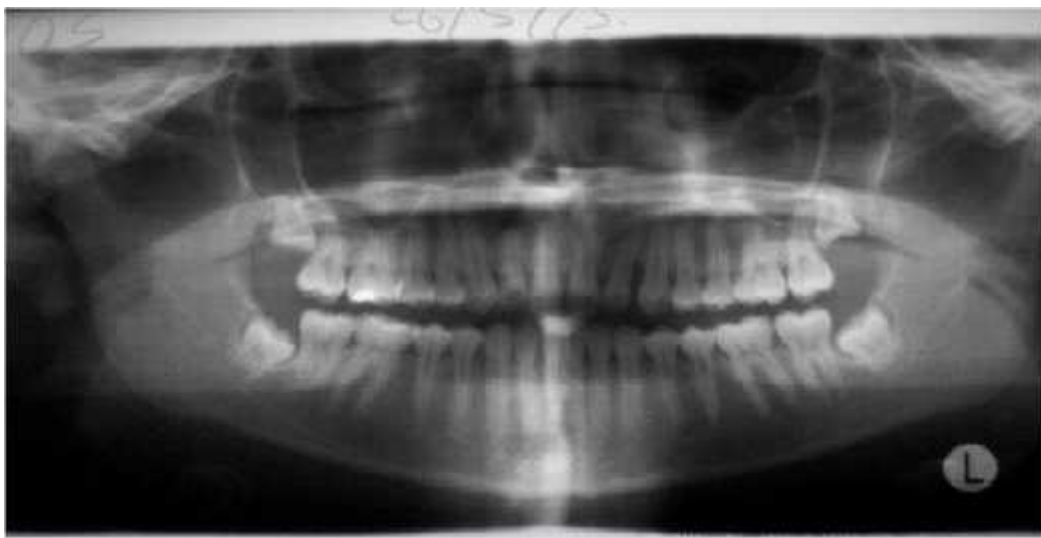

Figura 8 RX panorámica al finalizar el tratamiento.

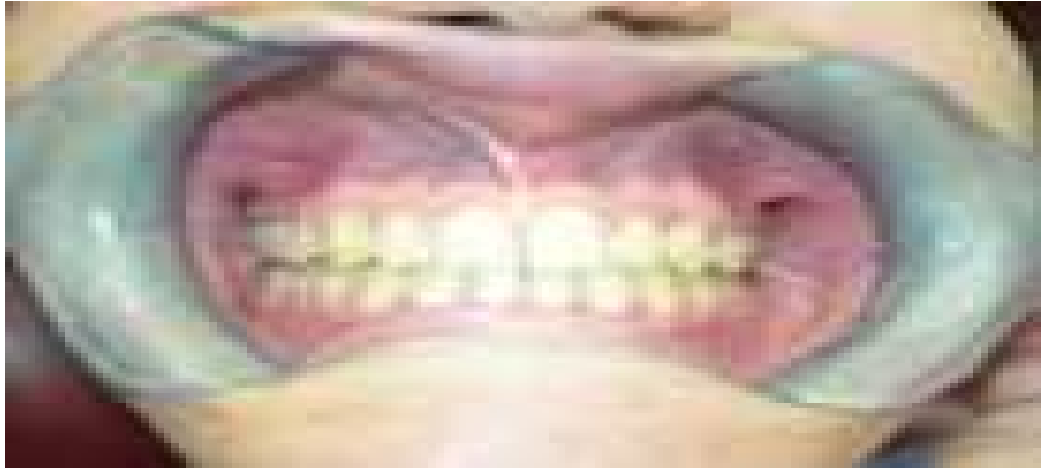

Figura 9 Vista frontal de la paciente al finalizar el tratamiento, obsérvese oclusión de los caninos.

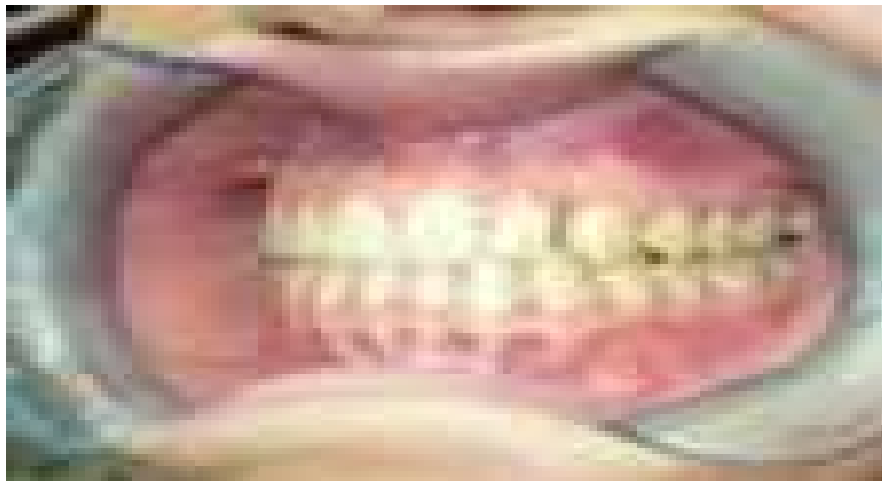

Figura 10 Vista lateral izquierda de la paciente al finalizar el tratamiento, se puede observar 23 en oclusión.

DISCUSIÓN

El diagnóstico de la retención de caninos superiores permanentes se realiza por la interacción entre los procedimientos clínicos y radiográficos.

Ericson⁹, Kuroi¹⁰ y Jacobs¹¹ hicieron un estudio en el cual aconsejan la extracción precoz del canino primario cuando la inclinación axial del canino permanente a pesar de ser anormal se presenta más vertical y con $\frac{1}{2}$ a $\frac{2}{3}$ de la raíz formada. En el 78 % de los casos la técnica surtió efecto en el plazo de hasta 12 meses después de la

retirada del canino primario, a partir de ahí recomiendan la tracción ortodóncica. Esta técnica solo es aplicable mientras la raíz del canino permanente no esté totalmente formada.

Bishara ⁵ presenta dos técnicas para tracción ortodóncica: la exposición quirúrgica para colocación de aparato ortodóncico para tracción, que puede ser inmediato quedando expuesto el hilo de ligadura trenzado por donde se hará la tracción, o el abordaje quirúrgico con la remoción del tejido óseo que recubre la corona del canino, con la extirpación quirúrgica de la encía que la recubre y en el plazo medio de 15 días la fijación del aparato para traccionamiento, pero no se debe exponer la corona más allá de la unión esmalte/cemento para preservar el periodonto evitando pérdida posterior de soporte óseo. Beltrán y colaboradores ¹² destacan además la colocación de aparatos ortodóncicos, con abordaje quirúrgico próxima al ápice de la cúspide o a los ángulos incisivo/mesial o incisivo/distal conforme a la conveniencia de acceso y la adaptación de ligadura para tracción. Según Bishara ⁵ el pronóstico para una tracción ortodóncica de un diente impactado por palatino depende de su posición, su angulación, la extensión del trayecto a ser recorrido y la posible anquilosis del elemento dentario que hace imposible su movimiento. En estos casos la indicación de extracción del primer premolar para obtención de espacio exige bastante ponderación.

CONCLUSIONES

Los caninos permanentes superiores retenidos tienen múltiples causas pero el diagnóstico se hace siempre a través de la interacción de los datos clínicos y radiográficos. En el caso presentado predominó la retención de los caninos superiores por palatino. El tratamiento se realiza de forma multidisciplinaria y depende de la localización y severidad de la retención, yendo desde la extracción precoz del canino primario hasta el abordaje quirúrgico y el traccionamiento ortodóncico.

REFERENCIAS BIBLIOGRÁFICAS

1. King NM. Early prediction of maxillary canine impaction from panoramic radiographs. *Am J Orthod Dentofacial Orthop.* 2012 Jul; 142(1):45-51
2. Oberoi S, Knuettel S. Three-dimensional assessment of impacted canines and root resorption using cone beam computed tomography. 2012 Feb; 113(2):260-7. Epub 2011 Jun 25

3. Lira Gomes A. Caninos superiores permanentes impactados. Revisión de literatura y presentación de caso clínico. VOLUMEN 49 N° 1 / 2011. Disponible en www.actaodontologica.com/.../1/images/1028/1.jpg.
4. Casas Acosta J, Sardiña Valdés M. Aparato removible para tracción del canino retenido en el paladar. RevMéd Electrón [Internet]. 2011 Nov-Dic [citado: fecha de acceso]; 33(6). Disponible en: <http://www.revmatanzas.sld.cu/revista%20medica/ano%202011/vol6%202011/tema07.htm>
5. Bishara, SE. Ortodoncia. México, DF: Mc Graw Hill Interamericana Editores, S.A. de C.V. 2003.
6. Becker A, Chaushu S, Casap-Caspi N. Cone-beam computed tomography and the orthosurgical management of impacted teeth. J Am Dent Assoc 2010; 141(Suppl. 3): 14S–18S.
7. Jacoby H. The etiology of maxillary canines impactions. Am J Orthod. 1983; 84(2):125-127.
8. Peck S, Peck L, Kataja M. The palatally displaced canine as a dental anomaly of genetic origin. Angle Orthod 1994; 64:249–256 10.1043/0003-3219(1994)064<0249:WNID>2.0.CO;2.
9. Ericson S., Kurol J. Resorption of maxillary lateral incisors caused by ectopic eruption of the canines: a clinical and radiographic analysis of pre disposing factors. Am. J. Orthod. Dentofacial Orthop. 1988; 94(6):503-6.
10. Kurol J. Impacted and ankylosed teeth: why, when and how to intervene. Am. J. Orthod. Dentofacial Orthop 2006; (48 Suppl):586-90
11. Jacobs S.G. Palatally impacted canines: aetiology of impactation and the scope for interception: report of cases outside the guidelines for interception. Aust. Dent. J. 1994; 39(4):206-5.
12. Beltrán VJ, Flores BP, García AN, Cantín M, Fuentes FR. Abordaje Quirúrgico de un Canino Maxilar Impactado en Posición Vestibular para Tracción Ortodóncica: Reporte de Caso. [Internet]. 2011 Dic [citado 2012 Jul 07]; 5(3): 220-226. Disponible en: http://www.scielo.cl/scielo.php?script=sci_arttext&pid=S0718-381X2011000300003&lng=es.